

# Chirurgie de la cataracte

## État des connaissances actuelles

Cet article a pour but de faire un point sur les toutes dernières nouveautés en terme de traitement chirurgical de la cataracte chez le chien et chez le chat. Ces dernières années ont vu apparaître des méthodes de plus en plus performantes qui optimisent le traitement de cette affection.



Dans le traitement de la cataracte du chien, la phaco-émulsification s'est banalisée en 30 ans. Actuellement, elle permet d'extraire le cristallin opacifié par une incision cornéenne étroite de seulement 2,8 mm.

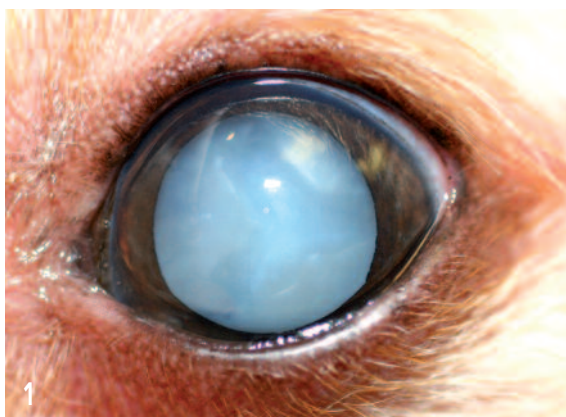
Avec les implants pliables de dernière génération, un injecteur spécifique permet d'introduire l'implant au travers de l'incision étroite de 2,8 mm (aucun élargissement de l'incision initiale n'est nécessaire comme c'était le cas auparavant).

D'autre part, l'amélioration de la structure et du design des implants a permis de diminuer les complications d'opacification capsulaire postérieure.

La cataracte féline est plus rare que chez le chien. Cependant, des implants intra-oculaires spécifiques destinés au chat ont été récemment mis sur le marché.

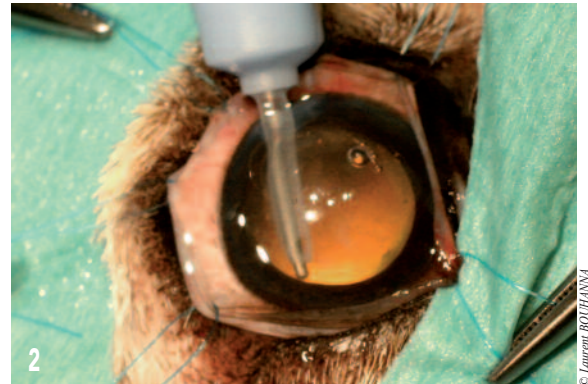Ces progrès marquent une étape majeure dans l'évolution des implants et dans le traitement chirurgical de la cataracte... avant d'autres innovations prochainement disponibles.

Le traitement chirurgical de la cataracte du chien consiste à l'heure actuelle en une phaco-émulsification du cristallin opacifié (photos 1 et 2) ; celui-ci étant remplacé par une lentille intra-oculaire d'une puissance de 41 dioptries (photo 3).




Cataracte nucléo-corticale mûre chez un chien.

La phaco-émulsification correspond à la fragmentation du cristallin à l'intérieur du sac cristallinien à l'aide d'une sonde en titane produisant des ultrasons, et à l'irrigation-aspiration simultanée permettant d'éliminer les fragments de cristallin émulsifiés.



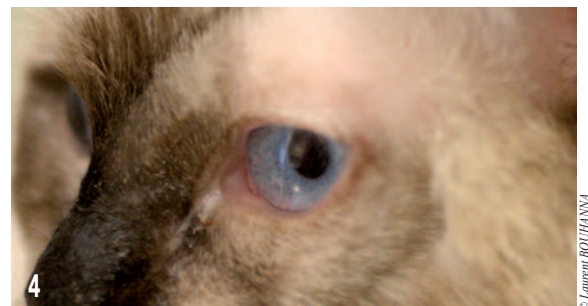Phaco-émulsification en cours.



Implant intra-oculaire de dernière génération (ACRIVET®).

Il s'agit d'une technique microchirurgicale qui a l'intérêt par rapport aux autres techniques (en particulier l'extraction manuelle du cristallin) de ne nécessiter qu'une incision cornéenne étroite de 2,8 mm.

41 dioptries est la puissance d'implant qui a été calculée pour corriger l'aphakie chez le chien. Pour le chat, des implants



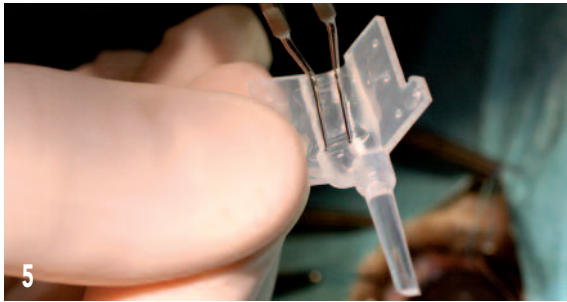
Pose d'un implant intra-oculaire chez un chat.



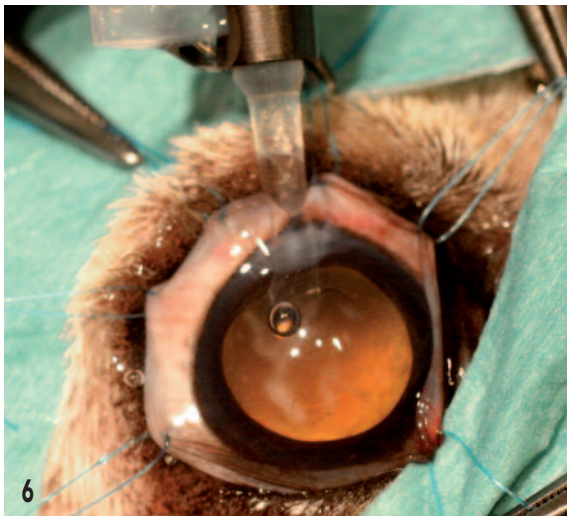
**Laurent BOUHANNA**  
Vétérinaire  
spécialiste en ophtalmologie  
à Paris (75)  
Dipl. DESV-OV  
[www.ophtavet.com](http://www.ophtavet.com)  
[www.laurentbouhanna.com](http://www.laurentbouhanna.com)

spécifiques ont été mis sur le marché d'une puissance de 53 dioptries (photo 4).

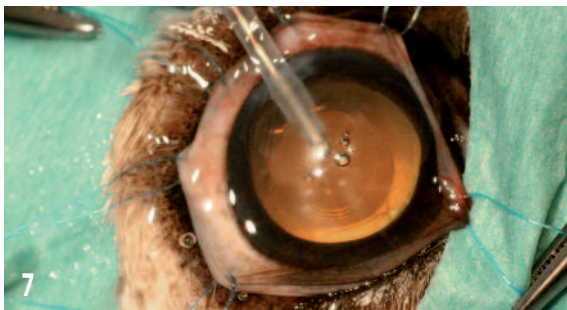Avec les implants pliables de dernière génération, un injecteur spécifique permet d'introduire l'implant au travers de l'incision étroite de 2,8 mm. Aucun élargissement initial de l'incision n'est donc nécessaire. Ceci permet un gain de temps appréciable (facilité de mise en place et temps de suture limité) et un traumatisme chirurgical moindre (photos 5, 6 7 et 8).



5  
Mise en place de l'implant dans l'injecteur.

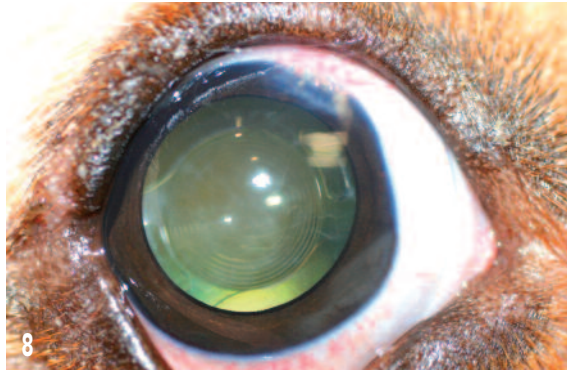


6  
Injection de l'implant.



7  
Étape finale. Nettoyage de la chambre antérieure.

L'amélioration du design des implants a permis de diminuer de façon significative l'opacification capsulaire postérieure. Cette complication est particulièrement fréquente chez les jeunes chiens opérés de la cataracte.



8  
Aspect post-opératoire à 8 jours. L'implant est bien en place dans le sac cristallinien.

Cette complication peut aussi être évitée en effectuant un capsulorhexis postérieur avant l'implantation. Ce capsulorhexis est simple techniquement et il est de plus en plus pratiqué.

Actuellement, plusieurs implants pliables et injectables sont sur le marché vétérinaire. Face au consensus sur les caractéristiques que doivent avoir ces implants destinés au chien, ceux-ci sont devenus très similaires : Ils sont actuellement tous en acrylique hydrophile, monobloc, bipodal et d'une puissance de 41 dioptries. Plusieurs tailles sont proposées en fonction de la taille du sac cristallinien estimé : cette taille des implants varie de 12 à 14 mm.



9  
Aspect post-opératoire. L'implant est bien centré dans le sac cristallinien.

Les implants disponibles en France sont distribués par les sociétés Dioptrix (implants DIOP), implants ACRIVET.

### Quelles informations à retenir des dernières publications ?

- L'uvéite phaco-antigénique pré-opératoire est plus fréquente qu'on ne le croit : une étude a rapporté une prévalence de 71 %<sup>1</sup>.
- Un ERG anormal n'est pas obligatoirement synonyme de contre-indication à l'intervention : L'ERG est réalisé pour évaluer la fonction rétinienne et rechercher une atrophie rétinienne progressive (ARP). Des valeurs anormalement basses doivent être interprétées en prenant en compte l'âge et la race du sujet. Si un chien avec

une APR n'est pas un bon candidat pour un traitement chirurgical, ce traitement chez un chien âgé présentant une atrophie rétinienne sénile modérée peut être envisageable, sous réserve que les propriétaires aient bien compris les limites de la récupération visuelle postopératoire.

Enfin, certains chiens présentant un diabète sucré, une uvéite phaco-induite et une cataracte, peuvent présenter un ERG anormal en préopératoire, mais présenter un examen du fond d'œil et des tests de la vision normaux en postopératoire. Il a été démontré que chez ces animaux, l'ERG redevient rapidement normal après l'intervention chirurgicale de la cataracte et la résolution de l'uvéite phaco-induite<sup>2</sup>.

- Plus on opère tôt, meilleurs sont les résultats : Les études rétrospectives des résultats de phacoémulsification ont montré un taux de réussite statistiquement supérieur pour les cataractes immatures que pour les cataractes matures ou hypermatures<sup>3</sup>.
- L'intervention sur les deux yeux en une seule séance est possible : une intervention bilatérale présente l'avantage d'améliorer la vision pour les 2 yeux avec une anesthésie unique et une seule période de convalescence, d'un coût global inférieur à celui engendré par 2 interventions unilatérales ; en outre, le taux de patients qui recouvre une fonction visuelle pour deux yeux est plus élevé (photo n°10).



Chirurgie et implantation des deux yeux dans la même séance (post-opératoire).

© Laurent BOUHANNA

- Intérêt des anneaux de tension capsulaire : Des anneaux de tension intracapsulaire ont été adaptés à l'œil du chien et un bénéfice a été démontré pour leur utilisation lors d'instabilité du cristallin inférieure à 180°<sup>4</sup>. Lorsque l'instabilité de la capsule cristalliniennne contre-indique la mise en place d'une LIO\* intra-capsulaire, des techniques de sutures *ab-interno* et *ab-externo* de la LIO dans le sulcus ciliaire ont été proposées chez le chien (l'implant est placé derrière l'iris et les haptiques qui viennent prendre appui dans le sulcus ciliaire sont suturés à la sclère). En outre, des techniques *ab-externo* modifiées ont été décrites pour permettre au chirurgien de combiner une phacoémulsification avec des incisions réduites et la mise en place d'une LIO suturée<sup>5</sup>.

- La rupture accidentelle de la capsule postérieure lors de l'intervention n'est pas synonyme d'échec : Une étude chez 133 chiens rapporte une rupture accidentelle pour 20 yeux sur 244 (8,2 %)<sup>6</sup>; pour ces cas, la principale conséquence a été l'impossibilité fréquente d'implanter une LIO (implantation dans 3 cas sur 20). Lorsque la rupture de la capsule postérieure est planifiée, la mise en place d'une LIO est plus souvent possible. Lors de cette étude, il a en revanche été constaté qu'il n'y avait pas de différence significative pour les complications postopératoire et le résultat visuel, entre les yeux avec une rupture de la capsule postérieure et ceux sans rupture.

- L'OCP (Opacification capsulaire postérieure) post-opératoire reste un défi. chez les chiens, une incidence de 100 % est rapportée dans une étude<sup>7</sup> et de 62 % pour une autre étude<sup>8</sup>. Des études sont en cours pour évaluer le degré d'OCP apparaissant avec l'implantation de différents types de lentilles intra-oculaires : La conformation et le matériau de l'implant pourrait en effet avoir une incidence sur le développement des opacités. Dans une étude, après l'implantation d'une LIO acrylique pliable à bord carré, le suivi d'une durée moyenne de 76 jours a montré qu'une OCP s'était développée chez 11 des 26 chiens, mais que

### Comment se déroule une chirurgie de la cataracte ? que répondre aux questions des propriétaires ?

Le chien est déposé à la clinique le matin à jeun. Un bilan pré-anesthésique classique est proposé pour les chiens de plus de 8 ans. Un bilan oculaire avec électrorétinographie permet de sélectionner les bons candidats à l'intervention. Les deux yeux peuvent être opérés dans la même séance. Il faut compter environ 20 minutes à une demi-heure pour opérer un œil.

Suite à l'intervention, un collyre antibiotique et anti-inflammatoire est prescrit pendant 2 mois, un collyre mydriatique (Atropine) pendant 8 jours.

Une collerette est portée par l'animal pendant 1 semaine.

Le chien est rendu le jour même à son propriétaire.

Des contrôles ont lieu à 8 jours, 1 mois, 3 mois, puis idéalement tous les 6 mois.

### Quelques idées « reçues » concernant la chirurgie de la cataracte :

- « **La chirurgie de la cataracte du chien ne marche pas** » : **FAUX**. cette idée ancienne s'explique par les mauvais résultats qui étaient obtenus il y a 20 ou 30 ans, avant l'avènement de la microchirurgie et de la phaco-émulsification. A l'heure actuelle, on peut annoncer un taux de réussite de 95 % sur le long terme si les candidats sont correctement sélectionnés.
- « **lors de cataracte unilatérale, autant attendre l'atteinte du 2<sup>e</sup> œil et donc la cécité pour opérer** » : **FAUX**. De façon générale, plus une cataracte est opérée tôt, meilleurs sont les résultats, même lors de cataracte unilatérale.
- « **La cataracte diabétique ne s'opère pas** » : **FAUX**. Au contraire, il s'agit d'une excellente indication opératoire, sous réserve qu'elle soit traitée tôt, avant l'apparition d'une uvéite phaco-induite.
- « **On opère une cataracte diabétique une fois le diabète équilibré** » : **FAUX**. Il est maintenant admis qu'il est préférable d'opérer le plus tôt possible, même avant l'équilibrage du diabète (car il existe un risque non négligeable d'uvéite phaco-induite si on diffère l'intervention).

les opacités étaient le plus souvent localisées à la périphérie de la lentille et que le champ de vision central était préservé<sup>9</sup>. Une autre étude ayant comparé l'importance de l'OCP chez des chiens après l'implantation d'une LIO à bord rond en PMMA dans un œil choisi au hasard et d'une LIO à bord carré en acrylique soit hydrophile, soit hydrophobe dans l'autre œil, rapporte que l'OCP était légèrement moins importante avec les lentilles acryliques à bord carré lors de l'examen de contrôle (délai moyen : 79 jours)<sup>10</sup>.

Une étude a par ailleurs montré *in vitro* que des lentilles intra-oculaires traitées par un composé du sélénium (sélénocystamine) mises en place dans le sac cristallin étaient bien tolérées et empêchaient l'adhésion des cellules de l'épithélium cristallin sur la capsule postérieure, en regard de la LIO : l'OCP était significativement diminuée par rapport à un groupe témoin (mise en place de LIO non enduites)<sup>11</sup>. Aucune publication sur une étude *in vivo* n'est venue à ce jour confirmer ces résultats *ex vivo*. Les résultats d'une étude sur un modèle canin *ex-vivo* d'OCP ont suggéré que l'utilisation d'inhibiteur de la COX-2 (rofecoxib and celecoxib) pourrait être une méthode efficace de prévention de l'OCP *in vivo*<sup>12</sup>.

Très récemment, les résultats d'une étude sur un modèle canin *ex-vivo* ont montré que l'administration de la molécule AR-12, un inhibiteur de l'Akt phosphorylée\*\* dont l'expression était augmentée dans les cristallins présentant une cataracte par rapport aux cristallins normaux, avait permis de diminuer significativement la migration de cellules épithéliales du cristallin et l'OCP<sup>13</sup>. Ces résultats doivent être validés par des études *in vivo*, mais ils suggèrent que l'inhibition de la protéine Akt phosphorylée immédiatement après la chirurgie de la cataracte pourrait être une voie intéressante pour prévenir l'opacification de la capsule postérieure.

- La chirurgie de la cataracte diminue le risque de développement d'un glaucome. Un glaucome secondaire peut se développer après une

intervention chirurgicale de la cataracte. Mais, une étude rétrospective large a toutefois montré que le risque est nettement moins élevé que pour les chiens qui ne sont pas opérés<sup>14</sup> : un glaucome secondaire s'est en effet développé pour au moins un des 2 yeux chez environ 20 % des chiens atteints de cataractes non opérées, alors que l'incidence était de 5,1 % chez ceux traités chirurgicalement.

- Le décollement rétinien reste une complication rare. Une étude rétrospective récente (172 cas) a montré que le décollement de rétine est une complication peu fréquente de la phacoémulsification chez le chien, avec une prévalence de 1 à 2 % pour les différentes périodes étudiées<sup>15</sup>. L'incidence des décollements de rétine après une phacoémulsification chez l'homme est comparable, avec un taux de 0,75 à 1,65 % selon les études<sup>16</sup>.

Tous les décollements se sont produits dans un délai de 3 ans post-opératoire. Il a été souvent rapporté que le bichon frisé était prédisposé au décollement de rétine, ce qui ne s'est pas vérifié dans cette étude rétrospective, et il a été proposé de réaliser chez les chiens de cette race une rétinopexie prophylactique systématique par voie transclébrale ou transpupillaire, afin de prévenir cette complication<sup>17</sup>.

- Etude de la satisfaction du propriétaire. Une enquête réalisée aux USA auprès de 108 propriétaires dont les chiens avaient été opérés de la cataracte, se sont déclarés satisfaits à 83 % des résultats de l'intervention<sup>18</sup>. Il est toutefois à noter que beaucoup de ceux qui se sont déclarés insatisfaits (généralement pour une perte post-opératoire de la vision) n'avaient pas amené leur animal pour les examens de suivi.

Les progrès rapides de ces dernières années ne doivent pas faire oublier les risques de cette intervention. En effet, chez l'animal comme chez l'homme, le 0 % d'échecs n'existe pas. Les complications possibles sont : une uvéite antérieure, une hypertension, un œdème cornéen, un décollement rétinien ou un déplacement de la lentille intra-oculaire à l'ex-

térieur du sac cristallinien. Cependant, le risque d'échec est réduit au minimum (moins de 5 % des cas) par une sélection rigoureuse des candidats à l'intervention.

## Progrès à venir

La pose d'un implant de 41 dioptries suite à la phaco-émulsification du cristallin chez le chien permet de corriger l'hypermétropie liée à l'aphakie et de redonner ainsi au chien une vision binoculaire correcte. Les implants pliables de dernière génération sont injectés sans nécessiter d'élargissement de l'ouverture cornéenne, ce qui constitue

un progrès majeur. La largeur de l'incision a pu être diminuée récemment : de 3,2 mm initialement à 2,8 mm actuellement. Des implants intra-oculaires spécifiques du chat (d'une puissance de 53 dioptries) ont été mis récemment sur le marché et donnent d'excellents résultats.

Des progrès sont prévisibles dans les années à venir en particulier avec des appareils de phaco-émulsification plus performants, des implants prêts à être injectés et enfin le développement d'implants « liquides ». ■

\*Lentille Intra-Oculaire

### Bibliographie

1. Paulson ME, Lavach JD, Severin G, et al. The effect of lens-induced uveitis on the success of extracapsular cataract extraction: a retrospective study of 65 lens removals in the dog. *J Am Anim Hosp Assoc* 1985; 22:49-56.
2. Sigle KJ, Nasisse MP. Long-term complications after phacoemulsification for cataract removal in dogs: 172 cases (1995-2002). *J. Am. Vet. Med. Assoc.* 2006;228(1):74-79.
3. Stone SG, Wilkie DA, Colitz CMH et coll. Capsular tension ring effect on canine lens epithelial cell proliferations and migration ex vivo and in vivo. *Proceeding ECVO/ESVO/ISVO/SOVI International Veterinary Ophthalmology Meeting*. Gènes. 2007:201.
4. Stone SG, Wilkie DA, Gemensky-Metzler AJ. Canine lens instability surgical options. Part 1: Capsular tension ring use for phacoemulsification and intraocular lens placement. *Vet Ophthalmol* 2007; 10:407.
5. Wilkie DA, Gemensky-Metzler AJ, Stone SG, et al. A modified ab externo approach for suture fixation of an intraocular lens implant in the dog. *Vet Ophthalmol* 2008; 11:43-48.
6. Johnstone N, Ward DA. The incidence of posterior capsule disruption during phacoemulsification and associated postoperative complication rates in dogs: 244 eyes (1995-2002). *Vet Ophthalmol.* 2005 Jan-Feb;8(1):47-50.
7. *Vet Ophthalmol.* 2006 Sep-Oct;9(5):317-27. Bras ID, Colitz CM, Saville WJ, Gemensky-Metzler AJ, Wilkie DA. Posterior capsular opacification in diabetic and nondiabetic canine patients following cataract surgery.
8. Sigle KJ, Nasisse MP. Long-term complications after phacoemulsification for cataract removal in dogs: 172 cases (1995-2002). *J. Am. Vet. Med. Assoc.* 2006;228(1):74-79.
9. Yi NY, Park SA, Jeong MB, Kim WT, Kim SE, Chae JM, Seo KM. Phacoemulsification and acrylic foldable intraocular lens implantation in dogs: 32 cases. *J Vet Sci.* 2006 Sep;7(3):281-5.
10. Gift BW, English RV, Nadelstein B, Weigt AK, Gilger BC. Comparison of capsular opacification and refractive status after placement of three different intraocular lens implants following phacoemulsification and aspiration of cataracts in dogs. *Vet Ophthalmol.* 2009 Jan-Feb;12(1):13-21.
11. Pot SA, Chandler HL, Colitz CMH et coll. Selenium functionalized intraocular lenses inhibit posterior capsule opacification (PCO) in an ex vivo canine lens capsular bag assay. *Proceeding European Veterinary Ophthalmology Meeting - Versailles.* 2008:92.
12. Chandler HL, Barden CA, Lu P, Kusewitt DF, Colitz CM. Prevention of posterior capsular opacification through cyclooxygenase-2 inhibition. *Mol Vis.* 2007 Apr 30;13:677-91.
13. Chandler HL, Webb TR, Barden CA, Thangavelu M, Kulp SK, Chen CS, Colitz CM. The effect of phosphorylated Akt inhibition on posterior capsule opacification in an ex vivo canine model. *Mol Vis.* 2010 Oct 29;16:2202-14.
14. Gelatt KN, MacKay EO. Secondary glaucomas in the dog in North America. *Vet Ophthalmol.* 2004 Jul-Aug;7(4):245-59.
15. Sigle KJ, Nasisse MP. Long-term complications after phacoemulsification for cataract removal in dogs: 172 cases (1995-2002). *J. Am. Vet. Med. Assoc.* 2006;228(1):74-79.
16. Ramos M, Kruger EF, Lashkari K. Biostatistical analysis of pseudophakic and aphakic retinal detachments. *Semin Ophthalmol* 2002; 17 (3-4):206-213.
17. Vainisi SJ, Wolfer JC. Canine retinal surgery. *Vet Ophthalmol* 2004; 7:291-306.
18. Appel SL, Maggs DJ, Hollingsworth SR, Kass PH. Evaluation of client perceptions concerning outcome of cataract surgery in dogs. *J Am Vet Med Assoc.* 2006 Mar 15;228(6):870-5.